

**MAYRA DESYRRE RAMOS**

**REMOÇÃO DE INSTRUMENTO FRATURADO E  
PROGNÓSTICO DO TRATAMENTO ENDODÔNTICO  
APÓS A FRATURA**

São Paulo

2009

**MAYRA RAMOS**

**REMOÇÃO DE INSTRUMENTO FRATURADO E  
PROGNÓSTICO DO TRATAMENTO ENDODÔNTICO APÓS A  
FRATURA**

Monografia apresentada à Associação Paulista de  
Cirurgiões Dentista Regional Santo André, para  
obtenção do título de Especialista em Endodontia.

Área de Concentração: Endodontia

Orientadora: Prof. Dra. Patrícia H. P. Ferrari

São Paulo

2009

## **DEDICATÓRIA**

Aos meus pais, Décio e Dora, e meu irmão Fabio, pelo esforço, dedicação e compreensão em todos os momentos desta e de outras caminhadas.

À Sorridents que possibilitou e colaborou para a realização deste curso compreendendo a necessidade e importância desta formação.

## **AGRADECIMENTOS**

Agradeço à Prof. Dra Patrícia H.P. Ferrari, que desde o início sempre me ajudou em tudo que precisei.

Aos professores Marcelo dos Santos, Luigina Flor e Evandro Siqueira.

Aos assistentes, em especial, a Jussara e Eliane.

Aos meus colegas de curso, em especial André, Andréia e Priscila, que estiveram sempre ao meu lado durante todo o curso.

## RESUMO

Durante o tratamento endodôntico, acidentes podem ocorrer como a fratura de um instrumento, perfuração e desvios do canal radicular. O acidente mais comum é a fratura de um instrumento, dificultando a conclusão do tratamento, e mudando o prognóstico do dente. Fraturas podem ocorrer por inabilidade do operador, força excessiva sobre o instrumento, desgaste do mesmo e canais curvos ou atresícos. Existem várias técnicas para a tentativa de remoção do instrumento descrita na literatura, porém o uso do ultra-som é a mais citada pelos autores como sendo a melhor sucedida na remoção. A condição vital do dente influencia no prognóstico do tratamento quando há a presença de um instrumento fraturado no canal. O objetivo deste estudo é revisar a literatura científica, discutindo técnicas de remoção, causas de fraturas e prognóstico.

## **ABSTRACT**

During endodontic treatment, accidents may occur as the fracture of an instrument, drilling and deviations of root canal. The accident is the most common fracture of an instrument, making the completion of therapy and changing prognosis of the tooth. Fractures may occur by inability of the operator, excessive force on the tool, wear the same channels and curved or atresic. There are several techniques to attempt to remove the instrument described in the literature, but the use of ultrasound is the most cited by the authors as the most successful in the removal. The condition of the tooth vital influence on the prognosis of treatment when there is the presence of a fractured instrument in the channel. The aim of this study is to review the scientific literature, discussing techniques for removal, causing fractures and prognosis.

## SUMÁRIO

<b>1 INTRODUÇÃO.....</b>	<b>8</b>
<b>2 REVISÃO DA LITERATURA</b>	
2.1 Fatores que influenciam a fratura do instrumento.....	10
2.2 Recursos empregados para remoção do instrumento.....	12
2.3 Índice de fratura e prognóstico.....	22
<b>3 PROPOSIÇÃO.....</b>	<b>28</b>
<b>4 DISCUSSÃO.....</b>	<b>29</b>
<b>5 CONCLUSÕES.....</b>	<b>33</b>
<b>REFERÊNCIAS.....</b>	<b>34</b>

## 1 INTRODUÇÃO

O tratamento endodôntico consiste em limpeza, desinfecção, modelagem e obturação do canal radicular, buscando o reparo tecidual. Dentre as várias fases que compõe a terapia endodôntica, especial destaque deve ser feito ao preparo químico-cirúrgico, onde acidentes podem ocorrer tais como fratura de instrumentos, perfurações ou desvios.

A fratura de um instrumento pode ocorrer acidentalmente, principalmente durante o preparo de canais curvos e atrésicos. Além dos fatores anatômicos, outros podem influenciar na fratura, como o tipo de instrumento, a força empregada pelo operador, o número de uso e o próprio desgaste do instrumento.

As limas manuais de aço inoxidável são as mais utilizadas no arsenal endodôntico, podendo fraturar-se pela inabilidade do operador ou uso excessivo do instrumento. A força e pressão exageradas sobre o instrumento podem levar ao travamento deste nas paredes do canal, que ao tentar remove-los pode resultar na fratura do mesmo. Neste tipo de instrumento, pode-se prever uma fratura ou um acidente quando, ao exame visual, notarmos alguma distorção nas espiras da lima.

Desde a década de 90, as limas endodônticas de níquel-titânio foram introduzidas no preparo dos canais radiculares com as propriedades de maior resistência à fratura por torção horária ou anti-horária e maior módulo de elasticidade, que permite voltar à forma original após deforma-se, além da alta flexibilidade. No entanto, estas, apesar de alta flexibilidade, podem fraturar-se por diferentes caminhos: torção ou fadiga.

Diante deste tipo de acidente, manobras devem ser adotadas no intuito de remover o fragmento fraturado. A retirada do instrumento do interior do canal está sujeita a fatores como: localização, forma, tamanho e acessibilidade do mesmo à curvatura do canal. A ultrapassagem do fragmento deve ser o primeiro procedimento a ser tentado, visando à remoção. Ainda, o profissional pode lançar mão de recursos como o uso de ultra-som, instrumentos preparados, métodos químicos ou mesmo aparatos específicos.

Muitas são as dificuldades para remoção de um instrumento fraturado como o terço radicular onde tal acidente ocorreu. Quando a fratura acontece nos terços cervical e médio há maior facilidade de removê-lo, porém quando o terço apical é o local da fratura, a dificuldade assume maiores proporções.

Diante da não remoção do instrumento, a continuidade do tratamento endodôntico deve ser a conduta adotada e o controle clínico-radiográfico torna-se imprescindível. Em dentes portadores de polpa vital, o prognóstico torna-se favorável pela ausência de infecção. No entanto, em casos de lesão perirradicular o prognóstico pode ser negativamente afetado em função da microbiota no sistema de canais radiculares, podendo ser a cirurgia parendodôntica indicada como recurso terapêutico complementar.

Diante do exposto, o objetivo deste estudo é revisar a literatura científica pertinente as técnicas de remoção do instrumento fraturado e prognóstico do tratamento endodôntico após a fratura.

## **2 REVISÃO DA LITERATURA**

### **2.1 – Fatores que influenciam a fratura do instrumento**

Tepei e Schäfer (1997) realizaram uma discussão sobre flexão e torção, com base em um estudo feito com diferentes tipos de instrumentos manuais, durante a instrumentação de canais curvos, observando corte e instrumentação de canais radiculares. Os autores concluíram que o risco de torção e fraturas de limas manuais flexíveis de aço inox não é mais elevado do que as limas tipo K, limas flexíveis tem uma eficiência de corte superior e causam menor anticurvatura em relação às limas convencionais.

Mandel et al. (1999) realizaram um estudo em canais simulados em blocos de resina usando instrumentos rotatórios de níquel-titânio, observando a incidência de fratura de instrumentos em canais simulados estreitos e curvos, bem com a incidência de fratura em relação ao operador. Foram utilizados instrumentos de conicidade 0,04 e 0,06, e os blocos de resina divididos em cinco grupos, onde cada um foi instrumentado por um operador diferente. Concluíram que os melhores resultados, com índice baixo de fratura, aconteceram entre os operadores com mais experiência.

Costa e Santos (2000) compararam a resistência a torção de dois instrumentos rotatórios de níquel-titânio, *Quantec serie 2000* tipo *Ix* e *Pow-R*. Foram utilizados quarenta instrumentos de cada tipo, com conicidade 0,02. A avaliação foi realizada através de um dispositivo desenvolvido por SANTOS, onde a lima foi girada no sentido anti-horário, até que se notasse a fratura. Os autores concluíram

que o instrumento *Pow-r* mostrou maior resistência à torção em relação ao *Quantec*, ou seja, apresentou resistência superior provavelmente por ter menor volume de metal na massa que sustenta as lâminas de corte, ao contrário do que ocorre com o sistema *Quantec* que possui aumento da massa metálica, aumentando a rigidez do instrumento e diminuindo a resistência à fratura por torção.

Em relação à rotação dos instrumentos, Daugherty et al. (2001), compararam a eficiência da lima rotatória de níquel-titânio *Profile 0,04* com rotação de 150 rpm e 350 rpm. Concluíram que a rotação de 350 rpm reduziu à metade a deformação. Ressaltaram também que ambas as velocidades são seguras, porém a de 350 rpm deforma menos, diminuindo o risco de fratura.

Outro fator a ser considerado é o uso prolongado do instrumento rotatório, Gambarini (2001) avaliou o ciclo de fadiga de instrumentos novos com conicidade 0,04 e 0,06 após 10 vezes de uso. Concluiu que uso clínico repetido reduziu a resistência dos instrumentos rotatórios de níquel-titânio, e os instrumentos de conicidade 0,04 foram mais resistentes em relação aos de conicidade 0,06, em relação à fadiga cíclica.

Moreira et al. (2002) realizaram um estudo com o objetivo de avaliar *in vitro* a influência do comprimento do arco de um canal curvo na fratura por flexão em movimento de rotação em relação ao tempo para ocorrer a fratura do instrumento e a distância do ponto de fratura à ponta do instrumento. Neste estudo foram confeccionados dois canais curvos, uma com raio de curvatura de 30° e outro de 135°, para serem instrumentados com limas *Profile 0,04* e limas *SC Quantec*. A rotação utilizadas para instrumentação foi de 185 rpm. Os autores concluíram que o tempo para ocorrer à fratura dos instrumentos endodônticos de um mesmo diâmetro, submetidos à flexão em rotação, foi influenciado pelo comprimento de um canal de

mesmo raio de curvatura. Em relação a distancia do ponto de fratura à ponta do instrumento, variou de acordo com o comprimento do arco do canal curvo.

Martin et al. (2003) fizeram um estudo com objetivo de avaliar o efeito da velocidade e do ângulo de curvatura do canal sobre a fratura de instrumentos rotatórios de níquel-titânio. Foram utilizados 240 molares, superiores e inferiores, divididos em dois grupos, sendo o primeiro grupo com angulação inferior a 30°, e o segundo com angulação superior a 30°. Ambos os grupos foram instrumentados com *K3* e *Protaper*, e cada instrumento foi utilizado no máximo até vinte vezes, e quando ocorreu à fratura, foram substituídos. A velocidade usada variou de 150 rpm, 250 rpm e 350 rpm. Os autores observaram que a fratura do instrumento está relacionada com a velocidade de rotação e o ângulo de curvatura do canal. O uso da velocidade de 350 rpm, fraturou instrumentos com mais freqüência. A redução do ângulo de curvatura produziu uma significativa diferença na incidência de fratura, ou seja, em canais com angulação superior a 30° as limas devem ser utilizadas em baixa rotação, a fim de evitar a fratura.

## **2.2 – Recursos empregados para remoção do instrumento**

Nagai et al. (1986) realizaram um estudo com o objetivo de investigar o uso do ultra-som para remoção de instrumentos fraturados no interior do canal. Dentre os métodos citados em sua revisão, os agentes químicos podem ser empregados, porém estes podem ser irritantes aos tecidos periapicais quando são levados além do forame, sendo considerado um método ineficaz, pois atua como agente corrosivo. Vale ressaltar que, atualmente, a maioria dos instrumentos são fabricados com aço inoxidável, não passível de corrosão. Outro método citado neste estudo foi o método

mecânico *Masseran*, porém o seu uso se torna difícil em casos em que o instrumento está localizado no terço apical, principalmente se o canal for curvo. Há necessidade de um desgaste excessivo da dentina, enfraquecendo as paredes do canal, podendo causar a fratura da raiz ou até mesmo uma perfuração. Outra proposta para remoção de instrumento fraturado é o procedimento cirúrgico, como a ressecção total da raiz ou até mesmo a hemissecção, devendo ser a última opção de tratamento.

Em relação ao uso do ultra-som, foram realizados dois estudos, *in vitro* e *in vivo*. No estudo preliminar, foram utilizados dentes extraídos com instrumentos fraturados, a fim de observar como o fragmento foi removido avaliando a eficácia do uso ultra-som. O estudo clínico foi realizado em pacientes que tinham instrumentos fraturados no canal radicular. Vibrações ultrassônicas foram empregadas sobre o fragmento a fim de removê-lo. Os resultados demonstraram que o uso do ultra-som foi eficiente em 67% dos casos, enquanto o *Masserankit* removeu o fragmento em 55%. O tempo necessário para remoção do instrumento variou de 3 a 40 minutos. Os autores concluíram que o ultra-som é o método mais indicado para remoção de instrumento fraturado, visto que conserva mais remanescente dentinário, além da redução do tempo de trabalho.

Hülsmann (1993) revisou vários métodos para remover obstruções do interior do canal. Instrumentos fraturados são os objetos mais difíceis de serem removidos do interior do canal, podendo reduzir as chances de sucesso do tratamento endodôntico. A tentativa de remoção deve ser sempre realizada, havendo várias técnicas para isto.

Os métodos químicos consistem em soluções que tem por objetivo causar a corrosão dos instrumentos. Entre essas soluções, a autor cita o tricloreto de iodo,

ácido nítrico, ácido clorídrico, ácido sulfúrico, cristais de iodo, solução de cloreto de ferro, ácido nitrohidroclorídrico e concentrado de iodo de potássio. São irritantes para os tecidos periapicais e pouco viável se o instrumento não ficar exposto à solução. A tentativa de remoção do instrumento deve ser sempre com canal úmido, a fim de evitar acúmulo de raspas de dentina bloqueando o canal, e também evitando a fratura de um instrumento adicional para a tentativa de remoção do fragmento. O autor ressalta também, que deve se criar um acesso suficiente para tentar atingir o fragmento com uma lima de fino calibre.

O *Masserankit* é um método mecânico que implica em um desgaste excessivo de dentina, contra indicando seu uso em canais curvos e atrésicos. Se usado na porção apical, pode ocorrer perfuração. Ele indica o uso mais em casos onde a fratura ocorreu na porção cervical (Fig. 2.1, 2.2).



Figura 2.1 – Masserankit (<http://www.micro-mega.com/anglais/produits/masseran/index.php>)

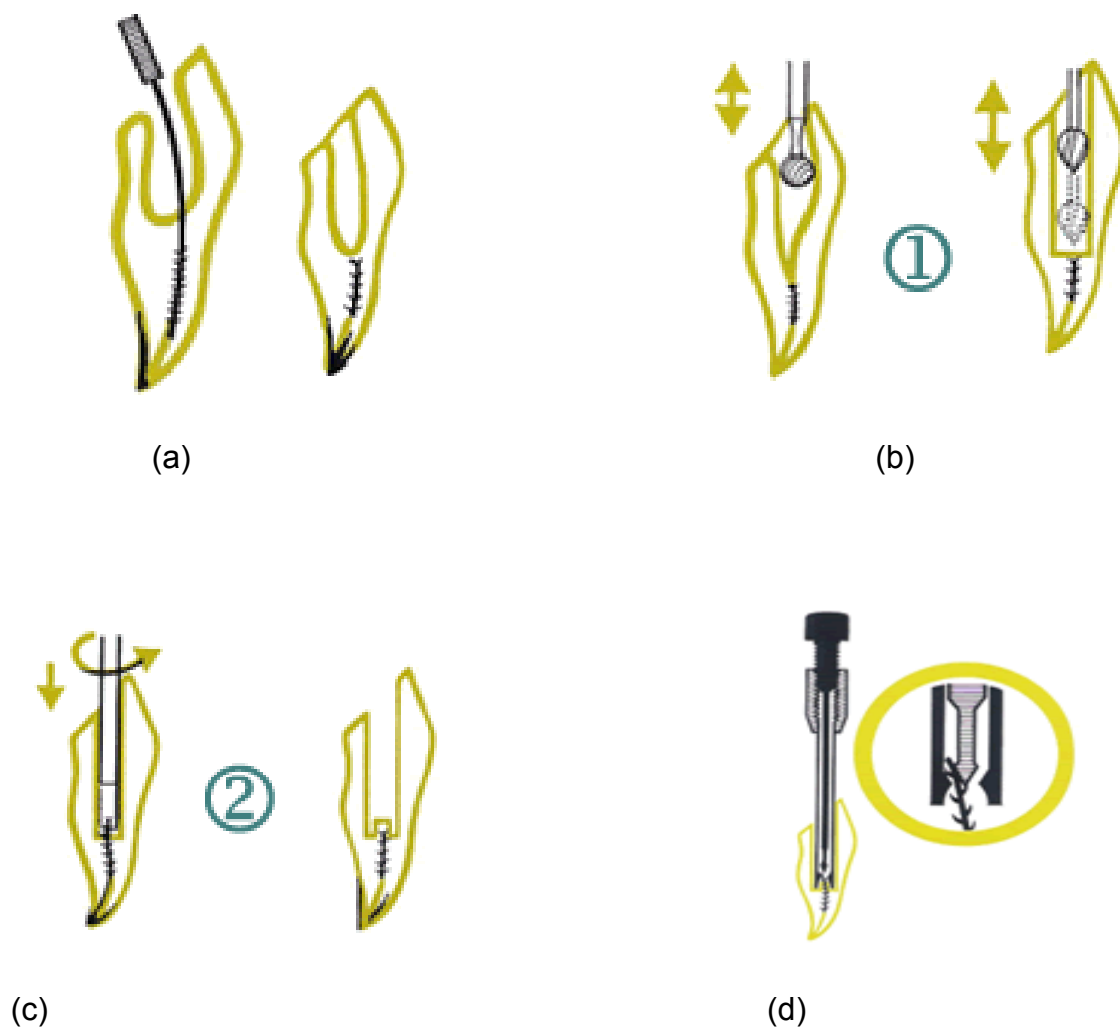


Figura 2.2 - Seqüência clínica *Masserankit*: (a) acesso direto ao instrumento presente no interior do canal. (b) ampliar a entrada do canal com broca esférica. (c) com o dispositivo *Masseran* acessa o instrumento. (d) girar o extrator até que este atinja o fragmento e ao apreender, girar no sentido anti - horário removendo o instrumento (<http://www.micro-mega.com/anglais/produits/masseran/index.php>)

Outro método mecânico é o *Endo Extractor*, que consiste em expor o início do fragmento, fazendo um acesso com brocas de Gates, levando-se um tubo oco com um adesivo a base de cianocrilato, enquadrando na ponta do fragmento, aguardado alguns minutos para a presa do adesivo e depois retirando o tubo do interior do canal, removendo assim o fragmento (Fig. 2.3, 2.4, 2.5, 2.6).



Figura 2.3 - Kit Endo Extractor ([www.roydent.com/spec\\_sheets/Endo\\_Extractor\\_lit.pdf](http://www.roydent.com/spec_sheets/Endo_Extractor_lit.pdf))

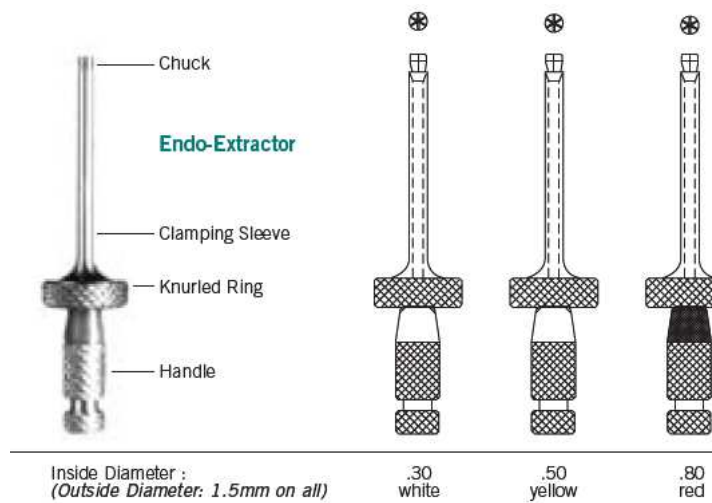


Figura 2.4 - Dispositivo Endo Extractor: selecionar o tamanho para levar no interior do canal ([www.roydent.com/spec\\_sheets/Endo\\_Extractor\\_lit.pdf](http://www.roydent.com/spec_sheets/Endo_Extractor_lit.pdf))

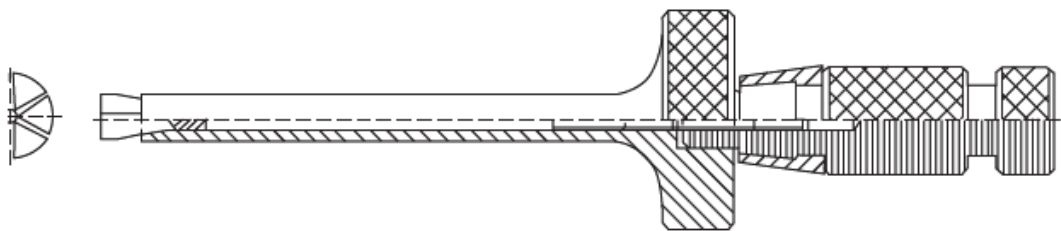
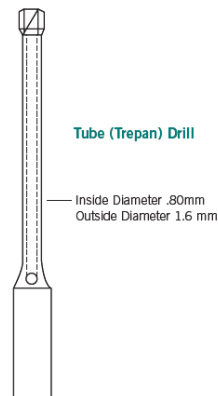


Figura 2.5 - penetrar no canal radicular, segurar pela alça e girar no sentido anti-horário para abrir as garras do extrator e apreender o instrumento ([www.roydent.com/spec\\_sheets/Endo\\_Extractor\\_lit.pdf](http://www.roydent.com/spec_sheets/Endo_Extractor_lit.pdf))



**Figura 2.6 - segurar firme e girar no sentido horário para remover o instrumento do canal radicular ([www.roydent.com/spec\\_sheets/Endo\\_Extractor\\_lit.pdf](http://www.roydent.com/spec_sheets/Endo_Extractor_lit.pdf))**

O ultra-som, o autor indica em caso em que o instrumento possa ser contornado, pois caso contrário, este pode ser empurrado para a região apical ou além dessa. Ressalta também, assim como Nagai et al. (1986), que seu uso é aplicável na maioria dos casos, sem restrição na posição do fragmento na canal radicular.

O autor cita também o *Canal Finder System*, que consiste em um sistema que faz um movimento para baixo com amplitude de 1 mm, diminuindo quando a velocidade deste aumenta. Caso haja raspas de dentina no interior do canal o movimento recomeça, de uma forma flexível, helicoidal de circulação. Pode ser usado para deslocar o fragmento no interior do canal, facilitando sua remoção, ou também para ultrapassar o fragmento, porém, seu sucesso vai depender da habilidade do operador, experiência e paciência, já que o autor cita que o tempo de trabalho é de, aproximadamente, duas horas (Fig. 2.7, 2.8, 2.9).

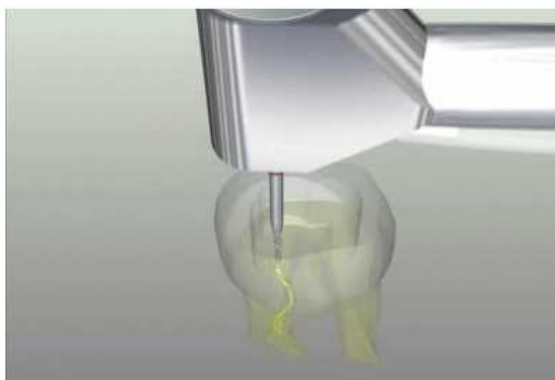


(a)



(b)

**Figura 2.7 - canal Fynder System. (a) dispositivo acoplado no motor de baixa rotação. (b) vista frontal do sistema (<http://www.endotechnic.com/demo-canal.htm>)**



**Figura 2.8 - dispositivo penetrando no canal radicular (<http://www.endotechnic.com/demo-canal.htm>)**



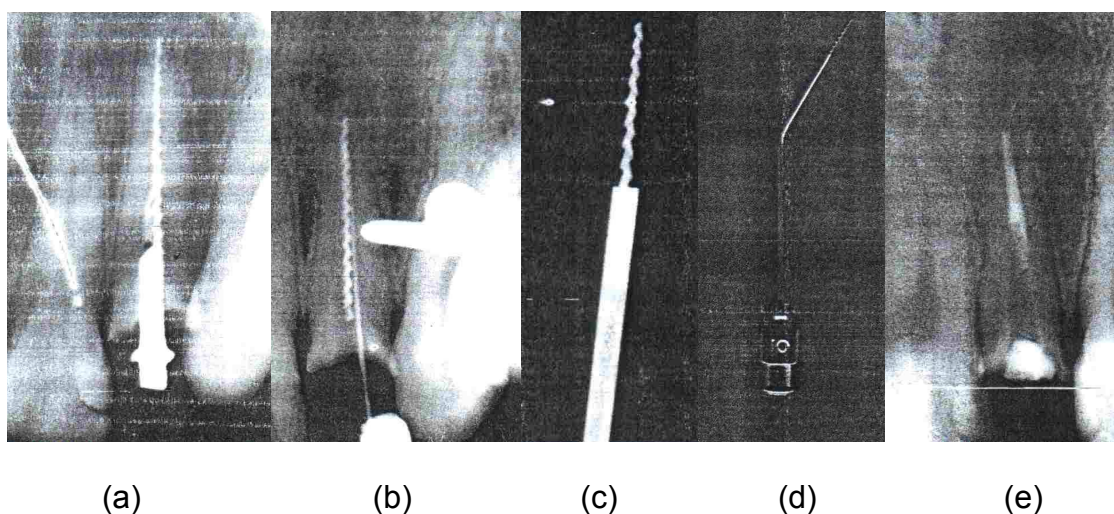
**Figura 2.9 - vista frontal do sistema agindo no canal radicular (<http://www.endotechnic.com/demo-canal.htm>)**

Existem casos também que não há a remoção do instrumento do interior do canal. Em casos de fracasso na tentativa de remoção do fragmento, o autor cita que se o canal não tem sinais de lesão ou qualquer outra patologia periapical, o fragmento pode servir como obturação do canal se localizado na porção apical. Se estiver localizado no terço médio ou cervical, e não conseguir removê-lo ou ultrapassá-lo, e mesmo assim obturar o canal a cirurgia parendodôntica será indicada.

Em um relato de caso clínico de remoção de instrumentos fraturado no interior do canal radicular descrito por Oliveira (2003), foram citados alguns outros métodos para remoção do fragmento, além desses já citados pelo os autores anteriores, sendo essas: apreensão e tração com pinças hemostáticas ou especiais, ultrapassagem e tração com limas H, tração pelo emprego de duas ou três limas H colocadas o mais profundamente possível ao redor do fragmento no interior do canal, fazendo movimento de torção das mesmas na tentativa de apreender o fragmento.

No caso descrito, a paciente apresentava um instrumento fraturado no interior de um incisivo lateral superior. Radiograficamente foi observado um fragmento de Lima H em quase toda extensão do canal radicular e este dente necessitava de confecção de coroa definitiva, havendo a necessidade de remoção do fragmento. A primeira tentativa de remoção foi com uma pinça hemostática e outras pinças de ponta fina, levando ao insucesso. A segunda tentativa foi a ultrapassagem do fragmento com limas finas, buscando sua remoção, porém este objetivo também não foi atingido. A terceira tentativa para removê-lo foi o uso do ultra-som, que também não obteve sucesso. A quarta tentativa foi o uso de três limas H ao redor do fragmento, e com movimentos de torção das mesmas entre si apreenderia o

fragmento, tendo também falhado. Uma ultima tentativa, já que a porção cervical estava exposta e livre das paredes do canal, foi de retirar o fragmento com uma adaptação da técnica do *Endo – Extractor*. Foi selecionada uma agulha hipodérmica que se adaptasse ao diâmetro do mesmo, ficando bem ajustada na porção cervical do fragmento, penetrando por este aproximadamente 4 mm. Com o canal úmido e agulha bem ajustada, uma gota de adesivo (cianocrilato de metila) foi adicionada à ponta da agulha, e esta foi levada imediatamente à porção cervical do fragmento. Após a presa do adesivo, por volta de 3 minutos, foi realizado um movimento de rotação anti – horário de, aproximadamente, meia e uma volta e logo após tracionou a agulha, removendo o fragmento do interior do canal. O autor chegou à conclusão que esse método é simples e eficiente na remoção de instrumentos fraturados no interior do canal radicular (Fig. 2.10).



**Figura 2.10 - (a) apresentação do caso clínico. (b) tentativa de ultrapassagem do fragmento com lima K, em especial nº 10. (c) detalhe de quanto o fragmento penetrou à agulha. (d) fragmento preso à agulha após a remoção. (e) tratamento endodôntico final. (Oliveira MDC, 2006)**

Terauchi et al. (2006) com o objetivo de descrever um sistema desenvolvido para remover um instrumento fraturado do interior do canal, a fim de minimizar o desgaste de dentina, obtendo um resultado mais previsível do que outros métodos.

É um novo sistema que envolve três etapas. A primeira etapa consiste em acessar em linha reta o fragmento, removendo o mínimo de dentina, conservando a raiz. São utilizados dois tipos de brocas, uma com forma de cilindro e outra com forma reta, fazendo um desgaste em volta do fragmento. A segunda etapa visa desgastar pouca dentina, o autor usou nessa fase o ultra-som, evitando o contato direto com o instrumento, prevendo fratura secundária da ponta de ultra-som. A terceira etapa envolve um dispositivo mecânico que irá envolver o fragmento. Esse dispositivo foi desenvolvido para capturar o instrumento diretamente para fora do canal.

O dispositivo consiste em um tubo descartável, em umas de suas pontas uma cabeça e na outra ponta um malha feita com fio de níquel titânio. Essa malha pode ser ajustada de acordo com o tamanho do instrumento que esta no interior do canal. O autor ressalta ainda, que o fragmento deve ser exposto pelo menos 0,7mm para esse dispositivo ser eficaz. Assim com o fragmento exposto, a malha é colocada sobre a porção coronária da lima, e em seguida puxa para fora, em diferentes direções para desgrudar o instrumento das paredes do canal (Fig. 2.15).

O resultado obtido nesse estudo mostrou a preservação da anatomia do canal radicular. O autor conclui que essa técnica não exige que o instrumento fraturado esteja na porção vertical para sua remoção, sendo um método seguro e previsível para eliminar fragmentos em canais curvos e em relação ao desgaste de dentina, por ser mínimo, diminui o risco de perfuração e o enfraquecimento da raiz.

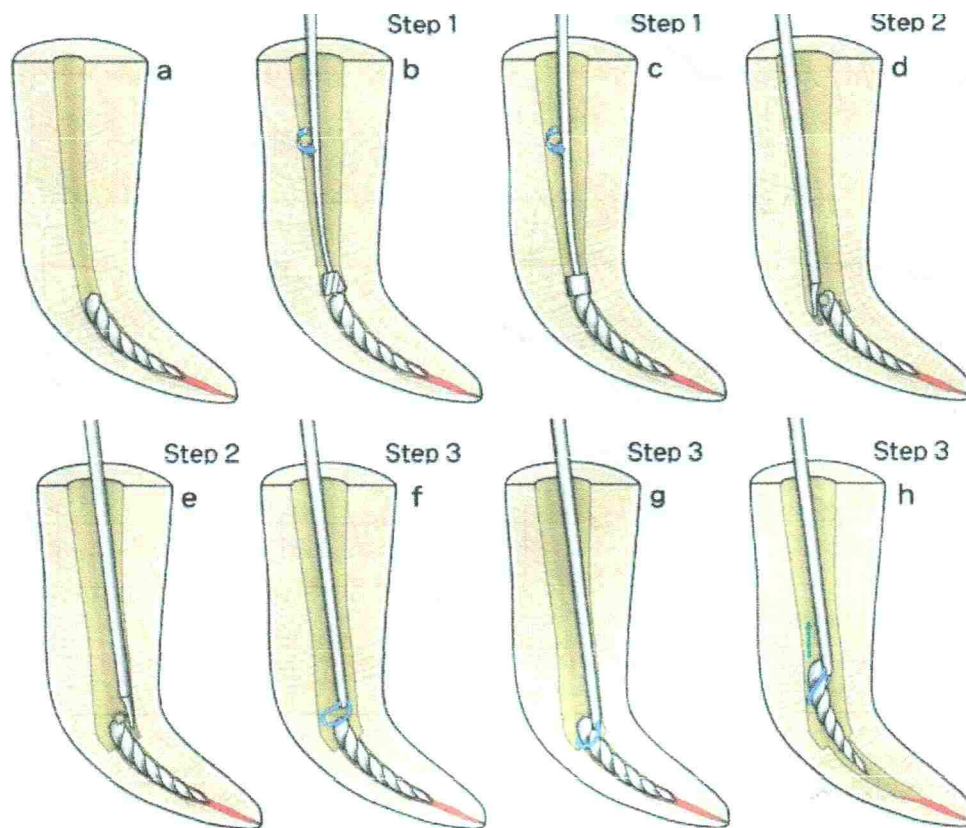


Figura 2.15 - (a) caso inicial com instrumento fraturado. (b) canal sendo ampliado com a broca cilíndrica. (c) canal sendo ampliado com a broca de ponta reta ao redor do instrumento. (d) uso do ultrassom com pontas finas em volta do instrumento. (e) o ultrassom ainda em volta do instrumento. (f) posicionamento do dispositivo sobre o fragmento. (g) apertar o dispositivo para apreender o fragmento. (h) remoção do fragmento fraturado (*Terauchi et al, 2006*)

### 2.3 – Índice de fratura e prognóstico

Fors e Berg (1989) em um estudo com o objetivo de definir o tratamento endodôntico em casos onde há uma obstrução dentro do canal dividiram em três grupos os tipos de obstruções: obstrução do canal radicular no terço cervical; obstrução no terço médio e obstrução no terço apical. Os autores ressaltam que instrumentos localizados no terço cervical são mais fáceis de serem removidos, geralmente o sucesso ocorre em todos os casos. Os instrumentos localizados no terço médio já não são considerados fáceis de serem removidos. Em não ocorrendo à remoção, a possibilidade de ultrapassar o instrumento se torna mais viável, porém,

nem sempre é alcançado e em situações assim, deverá avaliar a condição vital do dente, casos de dente necrosado a ultrapassagem ou remoção sempre são recomendados. Quando localizado no terço apical, são quase sempre impossíveis de serem removidos, devendo haver a tentativa de ultrapassagem ou remoção, se tornando mais difícil, pois o instrumento acaba ficando preso na parede do canal. Esse procedimento de ultrapassagem deve ser cuidadoso nesta região, pois pode ocorrer o risco de perfuração da raiz.

O prognóstico nestes casos vai depender da qualidade obturação final, principalmente onde está localizado o fragmento, a fim de conseguir um selamento tridimensional da região.

Os autores ressaltam ainda, quem em casos de polpa vital, quando há o insucesso na tentativa de remover o instrumento, o prognóstico é favorável devido à ausência de microorganismos no interior do canal. Em casos de polpa necrosada com periodontite apical, a tentativa de remoção ou ultrapassagem sempre deverá ser feita, e em não havendo sucesso na remoção, o prognóstico tende a ser duvidoso, podendo-se indicar na maioria dos casos a cirurgia pararendodôntica.

Hülsmann e Schinkel (1999) avaliaram a influencia do tipo de dente, canal, grau de curvatura, comprimento do fragmento fraturado, tipo de fratura, sucesso ou fracasso nas tentativas de remoção do fragmento. Foi feito um estudo com 105 dentes, com um total de 113 fragmentos fraturados. Diversas técnicas para remoção foram utilizadas, entre elas, *canal finder system*, ultras-som e instrumentos manuais para tentar a ultrapassagem. O sucesso do tratamento neste estudo foi definido como a remoção total do fragmento ou a permanência deste no interior do canal.

Os resultados alcançados pelos autores em relação ao tipo de dente em que ocorreu a fratura foi em molares inferiores nos canais mesiais, seguidos pelos canais

vestibulares dos molares superiores. Em relação ao local fratura, foi mais comum em terço médio e apical sendo a localização mais comum do fragmento, a curvatura do canal, dificultando sobremaneira a sua remoção.

Os autores concluíram que as técnicas e os dispositivos utilizados para a remoção, bem como a habilidade do operador, experiência e o nível de fadiga, influenciam sobre o resultado do tratamento. O sucesso na remoção foi alcançado mais em molares superiores e em casos onde o instrumento fraturou no terço cervical e antes da curvatura.

Gênova et al. (2004) em um estudo para avaliar o índice de fratura da lima *Protaper*, em canais simulados, objetivou quantificar o número de usos da lima até a sua fratura. Foram utilizadas ao todo 12 caixas de limas, utilizadas por seis especialistas em endodontia, em canais simulados em bloco de resina. O resultado alcançado em relação ao número de uso foi em média ao quarto uso. Concluíram que o uso da lima *Protaper* é seguro até o quarto uso, com tendência de fratura no ponto maior de angulação da curvatura, e as limas que mais fraturaram foi as de maiores conicidade.

Souter e Messer (2005) fizeram um estudo com o objetivo de apresentar um relatório sobre as condições de tratamento frente a uma fratura de um instrumento, utilizando a técnica do ultra-som para removê-lo. Foram feitos dois estudos, um *in vitro* e uma pesquisa clínica. No estudo *in vitro*, foram utilizados 60 molares inferiores, os quais foram instrumentados e naqueles onde ocorreu uma fratura de instrumento, houve a tentativa de remoção. A seguir, os canais foram instrumentos com *Protaper*. No estudo clínico foram utilizados casos que havia fratura de instrumento no canal radicular, na tentativa de removê-lo com uso do ultra-som. Os dois estudos permitiram aos autores às seguintes conclusões: o uso do ultra-som é

uma técnica bem sucedida na remoção do instrumento presentes no terço cervical e médio, e nem tão bem sucedida no terço apical. O sucesso limitado na remoção da lima fraturada aumenta o risco de perfuração e reduz a força da raiz, tornando-a mais frágil.

Spili et al. (2005) realizaram um estudo com o objetivo de determinar a frequência de instrumento fraturado no interior do canal radicular, após o tratamento endodôntico; a influência do instrumento fraturado, em especial de níquel titânio sobre o prognóstico após o tratamento e o retratamento; e por último discutiram a hipótese de que a presença de um instrumento fraturado no interior do canal não influencia na cura após o tratamento. A investigação foi dividida em duas fases, sendo a primeira uma retrospectiva de todos os casos tratados e retratados no período de 13 anos e 5 meses em duas clinicas envolvendo sete especialistas, onde foi observado a frequência da fratura do instrumento. A segunda fase foi uma retrospectiva no controle de casos, diferenciando apenas pela presença ou ausência do instrumento.

Na primeira parte foram analisados 8460 casos, todos instrumentados com instrumentos de níquel titânio. Já na segunda parte, foram feitas as triagens dos prontuários de todos os casos, ressaltando os seguintes fatores: idade e sexo do paciente, presença ou ausência de lesão periapical, tratamento primário ou retratamento, período de acompanhamento, mês e ano em que o dente foi obturado e o operador que tratou o dente. Outros fatores como tipo de instrumento que foi fraturado, canal que mais ocorreu à fratura, nível do canal onde ocorreu a fratura e se o instrumento foi desviado ou não, também foram avaliados.

Concluíram que deixar o instrumento de níquel titânio no interior do canal não afeta negativamente o resultado do tratamento. Em relação à lesão periapical, pode

reduzir a taxa de sucesso do tratamento quando o instrumento é deixado no interior do canal, diminuindo o processo de cicatrização.

Suter et al.. (2005) tiveram como objetivo de avaliar o número de instrumentos fraturados, tempo necessário para remove-lo, número de instrumento removido com êxito e localização do instrumento fraturado durante um período de dezoito meses, totalizando 1177 canais . O ultra-som foi usado para tentar remover o fragmento, e uma segunda alternativa foi o método *Tube and Hedström file*. O sucesso foi definido com a remoção completa do instrumento sem causar a perfuração.

Os autores concluíram que 87% dos instrumentos fraturados foram removidos, sem casos de perfuração e a fratura ocorreu com maior frequência em canais mesiais de molares inferiores, quando instrumentados com instrumento rotatório de níquel titânio. Em relação ao tempo para a tentativa de remoção do instrumento, eles notaram que houve uma maior falha após exceder 45 a 60 minutos.

Troian et al. (2006) compararam a deformação e a fratura dos instrumentos rotatórios de níquel titânio de tamanho # 25, com conicidade 0,04 *Race* e *K3*, de acordo com o número de utilização quando instrumentado até cinco canais simulados de bloco de resina, com curvatura de 20 a 40 graus. Foram utilizados dez caixas de cada instrumento. Esse estudo foi avaliado com o uso de microscópio eletrônico, utilizado durante os preparos dos canais. Os resultados alcançados foram que instrumentos *K3* não houve fratura, enquanto o instrumento *Race*, teve seis instrumentos fraturados sendo a maioria no maior grau de curvatura. A conclusão dos autores foi que a deformação e fratura não foi observadas no instrumento *K3*, e o instrumento *Race* quando usado continuamente, aumenta a sua taxa de deformação fraturando com maior frequência quando o grau de curvatura é maior.

Fiore et al. (2006) tiveram como objetivo em seus estudos determinar a incidência, circunstâncias clínicas, durante a instrumentação do canal radicular, no tratamento em pacientes tratados por um grupo de estudantes do segundo ano de especialização por um período de um ano. Todos os pacientes tiveram os canais tratados com instrumentos rotatórios seqüenciais, em uma velocidade de 350 rpm. Ao todo foram 11 profissionais tratando 1403 dentes, utilizando quatro sistemas de instrumentação rotatórios *ProTaper*, *GTRotary*, *Profile* e *K3*. Após a fratura, todos os canais foram radiografados e foram classificados os locais em que ocorreu a fratura no terço cervical, médio e apical, foi medido o tamanho do instrumento fraturado, tipo e o número de vezes em quem foi utilizado. O número de dentes tratados por residente foi mais ou menos 127, sendo que a média de fratura foi 2,4. Ao todo foram fraturados 26 instrumentos, sendo sete *ProFile*, sete *ProTaper*, três *GTRotary* e nove *K3*. Destes, 20 instrumentos foram fraturados em molares, acontecendo com maior frequência em molares superiores. Em relação à curvatura, a 15 fraturas ocorreram em canais com curvatura mais acentuada e a maioria foi encontrado no terço apical do canal radicular. Quanto ao uso, 6 instrumentos fraturaram no seu primeiro uso, 17 fraturaram no seu terceiro uso e 3 fraturaram após a utilização de mais de três canais.

Os autores concluíram que instrumentos utilizados em mais de três canais tornam-se mais susceptível a fratura. Os autores consideram uma baixa incidência de fratura para a quantidade de dentes tratados, apoiando o uso do instrumento rotatório com uma cuidadosa utilização destes no interior do canal. Citam também que investigar com precisão o quadro clínico e fatores técnicos antes de iniciar a terapia endodôntica, pode prevenir uma fratura.

### **3 PROPOSIÇÃO**

A proposta deste estudo é revisar a literatura científica, abordando uma discussão entre técnicas de remoção do instrumento fraturado, causas da fratura e prognóstico do tratamento endodôntico após uma fratura, visando obter soluções diante do tratamento endodôntico após ocorrer uma fratura de instrumento.

## 4 DISCUSSÃO

Quando ocorre a fratura de um instrumento no interior do canal radicular o tratamento acaba se tornando mais difícil de ser realizado. Uma das técnicas mais utilizada hoje em dia para remoção do instrumento é o uso do ultra-som, que com movimentos vibratórios acabam destacando o fragmento da parede do canal (Terauchi et al., 2006).

Nigel et al. (2005) mostraram em seus estudos que o uso do ultra-som, na tentativa de remover o instrumento, é uma técnica bem sucedida quando este encontra-se no terço cervical e médio de canais curvos. Quando o fragmento encontra-se no terço apical sua remoção torna-se mais dificultada, além do risco de perfuração. Os autores ressaltam também que é uma técnica que exige uma inspeção cuidadosa das radiografias, a fim de evitar desgaste excessivo de dentina e, conseqüentemente, enfraquecimento da raiz.

Já Fors & Berg (1986) e Hülsmann et al. (1999) afirmam que quando localizado no terço cervical, o instrumento pode ser completamente removido, em todos os casos. Já no terço médio e apical, nem todos podem ser removidos, porém no terço médio a taxa de sucesso pode ser mais elevada que no terço apical. A localização que mais ocorreu a fratura foi na curvatura ou depois da curvatura do canal radicular. A maioria dos instrumentos fraturados, que puderam ser identificados, foi a lima Hedström. Ressaltam também que os canais com instrumentos fraturados mais difíceis de serem tratados são os pré-molares, pois se mostraram bastante atrésicos e fraturas ocorreram mais em molares, freqüentemente em canais mesiais de molares inferiores.

Suter et al. (2005) mostraram também em seus estudos a eficiência do uso do ultra-som, com um sucesso de 87% dos casos, sem perfuração detectável. Instrumentos de níquel titânio fraturaram mais que instrumentos manuais. O tempo necessário encontrado pelos autores para a remoção do instrumento foi em média de 45 a 60 minutos, contradizendo estudo de Nagai et al.(1986), que mostraram que o tempo para remoção é em média 3 a 40 minutos. Ainda, concordando com Hülsmann et al.(1999), concluíram também que a maior frequência de fratura ocorre em molares inferiores, mais precisamente nos canais mesiais.

Já Fiore et al. (2006) notaram que a maioria das fraturas ocorreram em molares superiores, mais precisamente no canal mésio vestibular e no canal palatino, e em segundo lugar, os molares inferiores foram os que tiveram mais fraturas.

Nagai et al. (1986) avaliaram a eficácia do ultra-som, quando comparado ao método *Masseran* e concluíram que o ultra-som alcançou 67% de sucesso, contra 55% com o emprego do *Masseran*. Esses autores, contradizendo os estudos de Fors e Berg(1986), mostraram que instrumentos presente no canal disto vestibular dos molares superiores foram mais difíceis de serem removidos.

Spili et al. (2005) também observaram que instrumentos de níquel titânio fraturam com maior frequência, em relação aos manuais, representando 78,1% do total, enquanto os manuais representam 15,9%. Em relação ao prognóstico de dentes com presença de lesão periapical, notou-se que a cura foi menor quando tinha um instrumento fraturado presente no canal.

Fors & Berg (1986) mostraram que em casos de dentes com vitalidade pulpar onde o instrumento está localizado no terço apical e este não é removido ou ultrapassado, por não existir bactérias, o tratamento endodôntico deve ser conduzido

até o nível do instrumento, com um prognóstico favorável nestes casos. Já em casos de necrose pulpar sem a presença de periodontite apical, os autores recomendam sempre remover ou ultrapassar o fragmento e ressaltam também que o sucesso do tratamento vai depender do preenchimento feito no interior do canal, a fim de deixar o mínimo espaço para sobrevivência de microrganismos. Porém em casos com lesão periapical, os autores sempre recomendam tratar o canal até o fragmento e depois realizar cirurgia parendodôntica com obturação retrógada para garantir bom selamento apical.

Fatores como condição vital do dente, tipo de canal, comprimento do instrumento que foi fraturado, local onde se encontra em relação à curvatura do dente, grau de curvatura e habilidade do operador irá influenciar a remoção do instrumento durante o tratamento (Fors & Berg, 1986; Hülsmann et al., 1999; Suter et al., 2005).

De acordo com Martin et al. (2005), a principais causa de fratura dos instrumentos de níquel titânio são torção, fadiga e velocidade de rotação utilizada ao preparar o canal. Porém, Troian et al. (2006), Gênova et al. (2004) e Gambarini (2001) mostraram que a fratura do instrumento rotatório de níquel titânio estão relacionadas ao número de uso do instrumento. Os autores ressaltaram ainda que a quantidade de vezes que devem ser utilizados os instrumentos com segurança é de até aproximadamente o décimo uso, levando em consideração que quanto mais curvo o canal, mais stress a lima será submetida, podendo fraturar com mais facilidade.

Daugherty et al. (2001) e Martin et al. (2003) ainda citam que utilizar os instrumentos rotatórios em velocidade baixa, evitam a fratura deste no interior do canal.

## 4 CONCLUSÕES

Através da revisão de literatura realizada neste estudo, é lícito concluir que:

-O método mais eficaz utilizado para remover um instrumento fraturado é o tra-som.

-Instrumentos de níquel-titânio fraturam com maior frequência em relação ao manual que tem um índice baixo de fratura.

- Fratura de instrumento manual ocorre por inabilidade do operador, desgaste do instrumento e força excessiva sobre o mesmo.

-Quando há a não remoção do instrumento, o prognóstico se torna mais desfavorável em dentes com presença de lesão periapical. Já em dentes com polpa vital, o prognóstico é mais favorável.

- Dentes mais susceptíveis a fratura são molares, principalmente os canais mesiais de molares inferiores, devendo ser cuidadosamente manipulados.

## REFERÊNCIAS

- Camps JJ e Pertot WJ. Torsional and stiffness properties of nickel-titanium K files. *Int Endod J* 1995; 28: 239-243.
- Costa C e Santos M. Resistência à torção de dois instrumentos endodônticos rotatórios de níquel-titânio. *Pesq Odont Bras* 2000; 14(2): 165-8.
- Daugherty DW, Gound TG, Comer TL. Comparison of Fracture Rate, Deformation Rate, and Efficiency Between Rotary Endodontic Instruments Driven at 150 rpm and 350 rpm. *J Endod* 2001; 27(2): 93-5.
- Di Fiore PM, Genov KA, Komaroff E, Li Y, Lin L. Nickel-Titanium rotary instrument fracture: a clinical practice assessment. *Int Endod J* 2006; 39: 700-8.
- Fors UGH e Berg JO. Endodontic treatment of root canals obstructed by foreign objects. *Int Endod J* 1986; 16: 2-10.
- Gambirini G. Cyclic fatigue of ProFile rotary instruments after prolonged clinical use. *Int Endod J* 2001; 24: 386-9.
- Gênova APS, Antonio MPS, Davidowicz H, Moura AAM. Avaliação do índice de fraturas das limas ProTaper em canais simulados. *Rev Inst Ciênc Saúde* 2004; 22(1): 51-4.
- Hülsmann M e Schinkel I. Influence of several factors on the success or failure of removal of fractured instruments from the root canal. *Endod Dent Traumatol* 1999; 15: 252-58.
- Hülsmann M. Methods for removing obstructions from the root canal. *Endod Dent Traumatol* 1993; 9: 223-37.
- Mandel E, Adib-Yazdi M, Benhamou LM, Lachkar T, Mesgouez C, Sobel M. Rotary Ni-Ti profile systems for preparing curved canal in resin blocks: influence of operator on instrument breakage. *Int Endod J* 1999; 32: 426-43.
- Martin B, Zelada G, Varela P, Bahillo JG, Magán F, Ahn S, Rodríguez. Factors influencing the fracture of nickel-titanium rotary instruments. *Int Endon J* 2003; 36: 262-6.
- Moreira ED, Lopes HP, Elias CN, Fidel RAS. Fratura por flexão em rotação de instrumentos endodônticos de NiTi. *RBO* 2002; 59(6): 412-4.
- Nagai O, Tani N, Kayaba Y, Kodama S, Osada T. Ultrasonic removal of broken instruments in root canals. *Int Endod J* 1986; 19: 298-304.

Oliveira MDC. Remoção de instrument endodôntico fraturado no interior do canal radicular. Caso Clínico. *Jornal Brasileiro de Endodontia* 2003; 4(14): 184-90.

Souter NJ e Messer HH. Complications Associated with fractured file removal using na ultrasonic technique. *J Endod* 2005; 31(6): 450-2.

Spili P, Parashos P, Messer HH. The impact Fracture on Outcome of endodontic treatment. *J Endod* 2005; 31(12): 845-50.

Suter B Lussi A, Siqueira P. Probability of removing fracture instruments from root canals. *Int Endod J* 2005; 38: 112-23.

Tepel J, Schäfer E. Endodontic hand instruments cutting efficiency, instrumentation of curved canals, bending and torsional properties. *Endon Dent Traumatol* 1997; 13: 201-10.

Terauchi Y, O'Leary L, Suda H. Removal of separated files from root canals with a new file removal system: case reports. *J Endod* 2006; 32(8): 789-97.

Troian CH, Só MVR, Figueiredo JAP, Oliveira EPM. Deformation and fracture of RaCe and K3 endodontic instruments according to the number of uses. *Int Endo Journal* 2006; 39: 616-25.